学　生　講　義

学年	科 目 名	年 月 日	講義内容（テーマ）	講　師
3	外科学	2018. 9 . 5	消化器の形態と機能	秋山　浩利
3	外科学	2018. 9 .12	消化器癌の集学的治療	市川　靖史
3	外科学	2018. 9 .19	肛門疾患	木村　英明
3	外科学	2018. 9 .19	炎症性腸疾患	木村　英明
3	外科学	2018. 9 .26	敗血症と臓器不全	松山　隆生
3	外科学	2018. 9 .26	胆道の病理と治療	松山　隆生
3	外科学	2018. 9 .26	胆石症の外科治療	松山　隆生
3	外科学	2018.10.10	膵癌の病理と治療	遠藤　　格
3	外科学	2018.10.10	膵のう胞性疾患	遠藤　　格
3	外科学	2018.11. 8	イレウス	石部　敦士
3	外科学	2018.10.24	輸血と移植（肝移植含む）	熊本　宜文
3	外科学	2018.10.24	肝臓の画像診断、肝良性腫瘍	熊本　宜文
3	外科学	2018.10.24	原発性肝癌の外科治療	熊本　宜文
3	外科学	2018.10.24	転移性肝癌の外科治療	熊本　宜文
3	外科学	2018.10.31	創傷治癒	遠藤　　格
3	外科学	2018.11. 7	乳癌（治療）	菅江　貞亨
3	外科学	2018.11.14	消毒法	秋山　浩利
3	外科学	2018.11.14	外科感染症	秋山　浩利
3	外科学	2018.11.16	胃癌の治療	國崎　主税
3	外科学	2018.11.20	大腸癌の外科治療	山口　茂樹
3	外科学	2018. 1 . 9	腹痛１	秋山　浩利
3	外科学	2018. 1 . 9	腹痛２	秋山　浩利
3	外科学	2018. 1 .15	大腸癌の病理と治療	石部　敦士
3	外科学	2018. 1 .16	吐血・下血１	秋山　浩利
3	外科学	2018. 1 .16	吐血・下血２	秋山　浩利
3	臨床腫瘍学	2018.11. 2	臨床腫瘍学概論Ⅰ	市川　靖史
3	臨床腫瘍学	2018.11. 2	臨床腫瘍学概論Ⅱ	市川　靖史
3	臨床腫瘍学	2018.11.14	AD 癌の外科的切除と補助療法	遠藤　　格

学年	科 目 名	年 月 日	講義内容（テーマ）	講　師
3	臨床腫瘍学	2018.11.16	乳がん	石川　　孝
3	臨床腫瘍学	2018.11.16	食道癌の治療	國崎　主税
3	臨床腫瘍学	2018.11.21	がんに対するチーム治療	千島　隆司
3	臨床腫瘍学	2018.11.28	AD.がんのBAD NEWSを伝える	千島　隆司
3	臨床腫瘍学	2018.11.30	死生学	市川　靖史
3	臨床腫瘍学	2018.11.30	死生学	市川　靖史
4	基本的診療技能	2018.11.21	腹部診察	秋山　浩利
4	基本的診療技能	2018.11.21	腹部診察	秋山　浩利
4	基本的診療技能	2018.11.26	腹部診察	秋山　浩利
4	基本的診療技能	2018.11.26	腹部診察	秋山　浩利
4	基本的診療技能	2018.12. 5	腹部診察	秋山　浩利
4	基本的診療技能	2018.12. 5	腹部診察	秋山　浩利
5	クルズス	2018. 4 ～2019. 3	肛門腸疾患	松島　　誠
5	クルズス	2018. 4 ～2019. 3	乳腺疾患	土井　卓子
5	クルズス	2018. 4 ～2019. 3	小児外科疾患	新開　真人
5	クルズス	2018. 4 ～2019. 3	内視鏡外科シミュレータ体験	秋山　浩利
5	クルズス	2018. 4 ～2019. 3	膵臓疾患	杉田　光隆

主催学会・研究会・セミナー

同門会新年会における学術講演

日　　時：平成 30 年 1 月 8 日（祝日）　　場　　所：横浜ロイヤルパークホテル

第 6 回神奈川周術期管理研究会

日　　時：平成 30 年 2 月 14 日（水）　　場　　所：崎陽軒　本店
特別講演：「外科診療におけるチーム医療の現況と展望」
岡山大学医師薬学総合研究科　消化器外科学
准教授　白川　靖博　先生

横浜消化器・腫瘍外科フォーラム2018

日　　時：平成 30 年 2 月 23 日（金）　　場　　所：ホテルニューグランド
特別講演：「胆道癌治療のブレイクスルーを目指して」
東北大学大学院医学系研究科　外科病態学講座　消化器外科学分野
教授　海野　倫明　先生

第15回神奈川外科感染症研究会学術講演会

日　　時：平成 30 年 2 月 28 日（水）　　場　　所：横浜ベイシェラトン　ホテル＆タワーズ
教育講演：「医療機関におけるAMR対策」
北里大学病院　薬剤部
主任　大川原裕樹　先生
特別講演：「敗血症診療ガイドライン 2016　～どう変わって、今後の課題は～」
産業医科大学　救急医学講座
教授　真弓　俊彦　先生

Cancer VTE Seminar in Yokohama

日　　時：平成 30 年 3 月 1 日（木）　　場　　所：ホテルプラム横浜
特別講演：金沢大学大学院医薬保健学総合研究科　病態検査学
教授　森下英理子　先生

臨床研究を考える集い（横浜臨床腫瘍研究会YCOG）

日　　時：平成 30 年 3 月 14 日（水）　　場　　所：崎陽軒　本店
特別講演：「進行胃癌における早期開発」
国立がん研究センター東病院　消化管内科
設楽　紘平　先生

第12回　TKB（ToKyo Bay-area Clinical Oncology Group）

日　　時：平成 30 年 3 月 16 日（金）　　場　　所：品川プリンスホテル
基調講演：「膵癌化学療法におけるアブラキサン　－最近の話題と施設での経験を踏まえて－」
帝京大学医学部　外科学講座
澁谷　　誠　先生
特別講演：「肝胆膵外科領域における感染対策」
広島大学　感染症科
教授　大毛　宏喜　先生

消化器疾患の診断と治療　最前線

日　　時：平成 30 年 5 月 24 日（木）　　場　　所：ホテルニューグランド
特別講演：「地域病診連携を生かした膵癌早期診断」
JA広島厚生連尾道総合病院　内視鏡センター
内視鏡センター長　花田　敬士　先生
特別講演：「GERD診療におけるボノプラザンの位置づけを再考する」
島根大学医学部　内科学講座
第二教授　木下　芳一　先生

第30回日本肝胆膵外科学会学術集会

日　　時：平成 30 年 6 月 7 日（木）～ 9 日（土）　　場　　所：パシフィコ横浜
会　　長：遠藤　　格　先生

第47回神奈川県消化器外科研究会

日　　時：平成 30 年 6 月 16 日（土）　　場　　所：ローズホテル横浜
特別講演：「高齢食道癌患者に対する低侵襲手術　～今後の展望～」
慶應義塾大学医学部　外科学
教授　北川　雄光　先生

第 7 回周術期合併症研究会

日　　時：平成 30 年 6 月 18 日（月）　　場　　所：ホテルプラム横浜
特別講演：「肝切除の成績向上を目指した臨床研究」
東京大学大学院医学系研究科　臓器病態外科学・肝胆膵外科
教授　長谷川　潔　先生

臨床研究を考える集い

日　　時：平成 30 年 6 月 25 日（月）　　場　　所：崎陽軒　本店
内　　容：特定非営利活動法人　横浜臨床腫瘍研究会YCOG　研究報告等

Colorectal Cancer Seminar

日　　時：平成 30 年 7 月 3 日（火）　　場　　所：横浜ベイシェラトン　ホテル＆タワーズ
講　　演：「The Left vs Right Colon Cancer Story : What is the Truth？」
Part 1　Biology
Part 2　treatment policy
Mayo Clinic Cancer Center
Axel Grothey, MD
講　　演：「RAS-WT原発巣左側症例に対する治療計略」
北里大学医学部 下部消化管外科学
専任講師　佐藤 武郎　先生
講　　演：「RAS-WT原発巣右側症例に対する治療戦略」
聖マリアンナ医科大学　臨床腫瘍学講座
准教授　砂川　　優　先生

第41回神奈川術後代謝栄養研究会

日　　時：平成 30 年 7 月 21 日（土）　　場　　所：TKPガーデンシティPREMIUM みなとみらい
特別講演：「がん治療革命：腫瘍外科学と Precision Cancer Medicine
　　－次世代を担う若手外科医の育成－」
　　新潟大学大学院医歯学総合研究科　消化器外科学分野
　　教授　**若井　俊文**　先生

第16回神奈川胆膵癌研究会

日　　時：平成 30 年 7 月 25 日（水）　　場　　所：ホテル横浜キャメロットジャパン
特別講演：「胆膵癌外科治療と研究の歩み」
　　千葉大学大学院医学研究院　臓器制御外科学
　　教授　**大塚　将之**　先生

第20回横浜サージカルビデオフォーラム（LOOK＆LEARN）

日　　時：平成 30 年 9 月 10 日（月）　　場　　所：TKPガーデンシティPREMIUM みなとみらい
「ビデオで見る各疾患別チーフが示す現在の横浜市立大学消化器・腫瘍外科学の到達点」
座　　長：済生会横浜市南部病院外科
　　福島　忠男　先生
コメンテーター：国立病院機構横浜医療センター外科
　　関戸　　仁　先生
各疾患別講演
　食道：横浜市立大学附属市民総合医療センター　消化器病センター
　　國崎　主税　先生
　胃　：横浜市立大学医学部　消化器・腫瘍外科学
　　小坂　隆司　先生
　乳腺：横浜市立大学附属市民総合医療センター　乳腺・甲状腺外科
　　成井　一隆　先生
　肝　：横浜市立大学医学部　消化器・腫瘍外科学
　　熊本　宜文　先生
　胆膵：横浜市立大学医学部　消化器・腫瘍外科学
　　松山　隆生　先生
　IBD：横浜市立大学附属市民総合医療センター　IBDセンター
　　木村　英明　先生
　大腸：横浜市立大学附属市民総合医療センター　消化器病センター
　　渡邉　　純　先生

第８回神奈川外科・救急合同セミナー

日　　時：平成 30 年 9 月 21 日（金）　　場　　所：横浜ベイシェラトン　ホテル＆タワーズ
特別講演：「感染と凝固の密接な関係　～血液の性状を取り戻そう～」
　　佐賀大学医学部　救急医学
　　教授　**阪本雄一郎**　先生

横浜敗血症セミナーⅣ

日　　時：平成 30 年 10 月 1 日（金）　　場　　所：附属病院　臨床講堂
特別講演：「DIC治療に対するアンチトロンビンの位置づけ」
　　順天堂大学大学院　救急・災害医学
　　教授　**射場　敏明**　先生

臨床研究を考える集い（横浜臨床腫瘍研究会YCOG）

日　　時：平成 30 年 10 月 3 日（水）　　場　　所：TKPガーデンシティPREMIUM 横浜ランドマークタワー
特別講演：「全国規模のがんゲノムスクリーニングに基づく
がんの Precision Medicine実現に向けた取り組み」
国立がん研究センター東病院　消化管内科
科長　吉野　孝之　先生

第23回日本外科病理学会学術集会

日　　時：平成 30 年 10 月 26 日（金）～ 27 日（土）　　場　　所：横浜シンポジア
会　　長：遠藤　　格　先生

第10回膵臓内視鏡外科研究会

日　　時：平成 30 年 11 月 21 日（水）　　場　　所：グランドプリンスホテル新高輪
当番世話人：遠藤　　格　先生

日本消化器病学会関東支部　第352回例会

日　　時：平成 30 年 12 月 1 日（土）　　場　　所：海運クラブ
当番会長：遠藤　　格　先生

臨床検討会

NO	月／日	主　　題	発表者
1099	2018/ 3 /26	膵IPMNに対する局所切除	澤田　　雄
1100	2018/ 4 / 2	急性胆管炎の治療方針について	松木　裕輝
1101	2018/ 4 /18	治療成績報告＜生体肝移植＞	澤田　　雄
1102	2018/ 4 /18	治療成績報告＜乳癌＞	菅江　貞亨
1103	2018/ 4 /18	治療成績報告＜良性胆道疾患＞	土屋　伸広
1104	2018/ 5 / 7	治療成績報告＜炎症性腸疾患＞	木村　英明
1105	2018/ 5 / 7	治療成績報告＜胃癌＞	佐藤　　圭
1106	2018/ 5 / 7	治療成績報告＜膵癌＞	土屋　伸広
1107	2018/ 6 /28	膵頭十二指腸切除のクリニカルパス導入について	齊藤　　学／本間　祐樹
1108	2018/ 7 /18	治療成績報告＜食道癌＞	小坂　隆司
1109	2018/ 7 /18	治療成績報告＜大腸癌＞	石部　敦士
1110	2018/ 7 /18	治療成績報告＜胆道癌＞	藪下　泰宏
1111	2018/ 7 /21	治療成績報告＜肝細胞癌＞	熊本　宜文
1112	2018/ 7 /21	治療成績報告＜転移性肝癌＞	澤田　　雄
1113	2018/ 8 /24	急性虫垂炎　治療方針	木下　颯花

No.1099　膵IPMNに対する局所切除

（澤田　　雄）

症例は、70歳代男性。3年前に膵炎、早期胃がんに対する内視鏡治療の既往を認める。上腹部痛を主訴に当院受診し、CT検査で膵頭部に3cm大の嚢胞性病変を認めた。腫瘍マーカーは正常範囲で、EUS検査では嚢胞内に結節は認めず、Worriesome featuresを伴なうBD-IPMNによる膵炎と診断した。膵炎の既往からERP検査は施行せず、切除の方針とした。術中超音波検査で、主膵管を温存しての局所切除可能と判断し、膵嚢胞局所切除の方針とした。局所切除のために、膵実質を門脈直上で横断切離する必要があったため、尾側膵は膵空腸吻合で再建した。切除断端の術中迅速病理診断は、深切り切片で low grade IPMA PanIN2 相当を認めた。術後19日目に自宅退院したが、術後27日目に膵断端周囲の腹腔内膿瘍で再入院となった。内視鏡的ドレナージの後、再入院後21日目に自宅退院となった。最終病理診断は、Intraductal papillary carcinoma, Ph, 15mm, pTis, cystic type, ly0,v0, ne0, pN0, TisN0M0 Stage 0であった。

膵IPMNに対する局所切除について、治療の妥当性を検討した。IPMN国際診療ガイドライン2017年では、縮小手術は、浸潤癌の疑いのないBD-IPMNに対して考慮される場合もあるとされている。また切除断端の術中迅速診断でlow grade dysplasiaがあっても追加切除は必要としないとされていることから、診療ガイドラインとの大きな乖離はないと考えられた。

1992年から2016年6月まで、当科のIPMN切除123症例のうち、局所切除を施行した12例を後ろ向きに検討した。局所切除の対象は、主膵管径10mm未満、結節径10mm未満としている。術後Grade Bの膵液瘻を6例50％に認めた。12例の最終病理組織診断は、

浸潤癌症例無し、high grade dysplasia 1例、IPMA11例で、全例無再発生存中である（観察期間中央値44か月）。

膵IPMNに対する膵局所切除は、膵液瘻に注意を要するものの、結節径10mm未満での治療選択肢の1つになり得ると考えられた。

No.1100　急性胆管炎の治療方針　（松木　裕輝）

急性胆管炎は重篤な疾患で重症例での死亡率は2.7～10％といわれている。

急性胆管炎の重症度評価には急性胆管炎・胆嚢炎診療ガイドライン2013（TG13）が広く用いられており、当院での治療方針もその重症度に従い決定している。

軽症例

→　外来抗生剤治療を行う。

・タゾピペラシリン 4.5g div

・オーグメンチン250mg 3T3X ＋ サワシリン 250mg 3T3X

中等症例

→　一般病棟で入院加療。抗生剤治療を行いながら早期ERCPを行う。

・タゾピペラシリン 4.5g div x 4回/日

重症例

→　ACU等集中治療室へ入院加療とし、緊急ERCPを行う。

・フィニバックス　1.0g x 3回/日

また、中等症以上の症例では入院時に血液培養を2セット採取し、DICを合併している場合はリコモジュリン等DIC治療も併せて行っていく。

No.1101　治療成績報告＜生体肝移植＞　（澤田　　雄）

No.1102　治療成績報告＜乳癌＞　（菅江　貞亨）

No.1103　治療成績報告＜良性胆道疾患＞　（土屋　伸広）

No.1104　治療成績報告＜炎症性腸疾患＞　（木村　英明）

No.1105　治療成績報告＜胃癌＞　（佐藤　　圭）

No.1106　治療成績報告＜膵癌＞　（土屋　伸広）

No.1107　膵頭十二指腸切除のクリニカルパス導入について　（齋藤　学、本間祐樹）

クリニカルパスは様々な分野で活用され、医療の標準化・在院日数の短縮、医療費の削減など様々な報告がされている。

当院でのこれまでの膵頭十二指腸切除（PD）の治療成績を踏まえてアウトカムを設定し、PDのクリニカルパスを作成した。

アウトカム①：ドレーン抜去

当院のドレーン抜去基準に則りPOD4に設定。

POD4でのドレーン抜去率：89％

アウトカム②：全粥開始

ISGPSのDGEの定義に従いPOD7に設定。

POD7での全粥摂取開始率：76％

アウトカム③：退院

術後在院日数の中央値：24日

パス導入により術後在院日数が短縮することを期待しPOD18までに退院日を決定する。

術後管理

安静度：術当日；ICU管理，ベッド上安静
　　POD1～；離床，リハビリ開始

予防抗菌薬：術当日～POD2　CMZ 1.0g q8hr

補液：術当日　　維持液 80 ml/hr
　　POD1～維持液＋ED 80 ml/hr

血液検査：POD1, 3, 5, 7, 10, 14

画像検査：レントゲン；POD2, 4
　　造影CT；POD6 または POD7

経口摂取：POD5　3分粥から開始

栄養指導：POD14

クリニカルパス審査委員会の承認後、2019年9月から導入予定となっている。

No.1108　治療成績報告＜食道癌＞　（小坂　隆司）

No.1109　治療成績報告＜大腸癌＞　（石部　敦士）

No.1110　治療成績報告＜胆道癌＞　（藪下　泰宏）

No.1111　治療成績報告＜肝細胞癌＞　（熊本　宜文）

No.1112　治療成績報告＜転移性肝癌＞　（澤田　　雄）

No.1113　急性虫垂炎　治療方針　（木下　颯花）

2015年から2018年に当科で施行した虫垂炎に対する手術症例27例について検討し、急性虫垂炎に対する治療について文献的に考察した。

当科では汎発性腹膜炎症例に対しては緊急手術を行っており、それ以外の症例についてはNon-operative management（NOM）として、限局性腹膜炎や高熱がある重症例には入院での抗菌薬加療、軽症虫垂炎では外来での内服抗菌薬治療を行っている。また、NOM後、患者の希望があればInterval appendectomy（IA)を施行している。

緊急手術は18例に施行されており、IAが4例であった。手術を行った理由としては、化学療法中が

8例と最も多く、汎発性腹膜は2例、再発虫垂炎が3例、NOM failureは2例であった。術後合併症は全体の2例に認め、SSIと遺残膿瘍であった。

文献的には、NOMは膿瘍形成を伴う複雑性虫垂炎では初期手術よりも合併症発生率は低いと報告されている。IAは初期手術治療と比較して在院日数、開腹移行率が低い。またNOMの1年以内の再発率は13.9－35％と報告されており、IAの有用性が示唆される。

急性虫垂炎に対する治療方針として、当科の治療方針は妥当であると考えられた。

Morbidity and Mortality

NO	月／日	主　　題	発表者
1008	2018 2 / 1	肺切除後に遠位胆管癌に対する膵頭十二指腸切除を施行し、 ARDSで死亡した一例	佐原　康太
1009	5 /17	大腿神経障害を来したS状結腸癌の1例	小澤真由美
1010	7 /19	PD術後に仮性動脈瘤より出血を生じた一例	近藤　裕樹 土屋　伸広
1011	10/ 4	胸部食道切除後に右反回神経麻痺を来した1例	小坂　隆司
1012	11/29	巨大肝細胞癌に対し、術中胆道損傷、 術後腎不全をきたした症例	澤田　　雄 熊本　宜文
1013	12/27	三角吻合後に吻合部狭窄をきたした2例	鈴木　紳祐

No.1008　肺切除後に遠位胆管癌に対する膵頭十二指腸切除を施行し、ARDSで死亡した一例

（佐原　康太）

症例：78歳女性で、糖尿病と喫煙の既往のある方。尿の黄染を自覚し、前医を受診した。精査の結果、遠位胆管癌（cStageIIIa）、下行結腸癌（cStageIIB）、右原発性肺癌（cStageIIB）の三重癌と診断された。いずれも根治切除が望める病変であり、カンファレンスで手術の順序を協議した結果、可能な限り短期間に根治切除を完遂するという観点から、術後早期回復が期待できる下行結腸癌（ステント留置中）、原発性肺癌の切除を先行し、その後に膵頭十二指腸切除を施行する方針となった。下行結腸癌、肺癌に対する手術後は合併症なく経過し、それぞれ術後8日目に退院した。続いて、肺切除後24日目に遠位胆管癌に対し膵頭十二指腸切除、D2リンパ節郭清、腸瘻造設、両側卵巣摘出術（術中所見で卵巣の硬結と腫大を認めたため婦人科施行）を施行した。手術時間は12時間31分、出血量は170mlであった。

術後早期より片側性胸水貯留と胃排泄遅延が出現した。さらに術後26日目に肺炎を発症し抗生剤投与（SBT/ABPC）を開始したが、急性呼吸窮迫症候群（ARDS）に進展し、術後28日目にICUに再入室した。術後に出現した肺瘻に対しては呼吸器外科による穿刺ドレナージを、ARDSに対しては呼吸器内科にコンサルテーションを行い、グルココルチコイド少量療法、好中球エラスターゼ阻害薬、低容量換気など集中治療を行ったが、術後80日目にARDSで永眠された。

考察：多重癌に対する治療戦略は個々の病変の予後や治療適応により症例ごとに検討されているが、個々の病変に対して手術適応になる場合に、多重癌の手術順序や手術適応について一定した見解はない。今回、術前診断時のStageに対応する、各々の5年生存率は下行結腸癌（82.1％）、右原発性肺癌（50.1％）、遠位胆管癌（18.1％）であったが、多重癌として5年生存率を乗算すると7.4％であった。一概には言えないが、合併症を抱える高齢患者にとっては慎重に手術適応を検討するに値する予後と思われた。

また過去の文献では肺葉切除後のARDS発症のリスク因子として、60歳以上、男性、慢性アルコール依存、Current smoker、心疾患併存、術前化学療法・放射線療法施行が挙げられる。本症例はこの中で60歳以上、Current smokerの2因子に該当した。以上から、多重癌を有する肺切除後ARDSの高リスク患者では肺切除を後に施行する選択肢も検討すべきであると思われた。

No.1009　大腿神経障害を来したＳ状結腸癌の１例

（小澤真由美）

症例は70歳女性。貧血精査のため施行した下部内視鏡検査にてＳ状結腸癌と診断され2018年３月に当院に紹介となった。腫瘍は左腸骨筋、大腰筋に接しており後腹膜浸潤が疑われ、cT4b（後腹膜）N2aM0 StageⅢCであった。術前画像から腫瘍は腸骨筋に接していたものの、直接浸潤はないと判断、明らかな症状もなく大腿神経への浸潤はないものと判断していた（図1）。ただし実際の手術時には、腫瘍は膿瘍と炎症を伴って後腹膜へ浸潤しており腸骨筋や大腰筋を一部合併切除しつつ後腹膜から剥離する必要があった。背側の剥離にかかったところ腸骨筋と大腰筋の筋間溝に神経と思われる構造物があり左大腿神経と判断し温存した（図2）。術後左大腿外側から前面、内側に至る知覚低下があり整形外科併進の結果、大腿神経障害と診断された。ご本人の受け入れは良好であったが、術前予測しえなかった症例であり、MMカンファレンスにて大腿神経の走行、画像所見について考察した。

大腿神経の腹腔内での走行を詳細に記した資料はなく、解剖学書から読み解いて各水平断レベルで確認すると、L2－4水平断レベルでL2－4腰神経前枝から大腰筋内で腰神経叢を形成しつつ、L5水平断レベルで腰神経叢を大腰筋背側にて形成、S1水平断レベルで大腿神経として大腰筋と腸骨筋間を外下方に走行、腸腰筋（腸骨筋）前面より鼠径靱帯中点（大腿動脈１横指外側）へと至る。このためS1水平断レベルより尾側、鼠径靱帯に至るまでは腹腔内腫瘤の直接浸潤をうける可能性がある。神経そのものを画像で描出できれば評価は容易であるが、MRミエログラフィを撮影しない限り神経の描出は困難であり、日常診療では撮影は現実的ではない。手術の及ぶ可能性のある部位については解剖を正確に把握し手術時に起こり得る合併症について十分に検討しご本人・ご家族へ丁寧に説明する必要があることを再認識した症例であった。

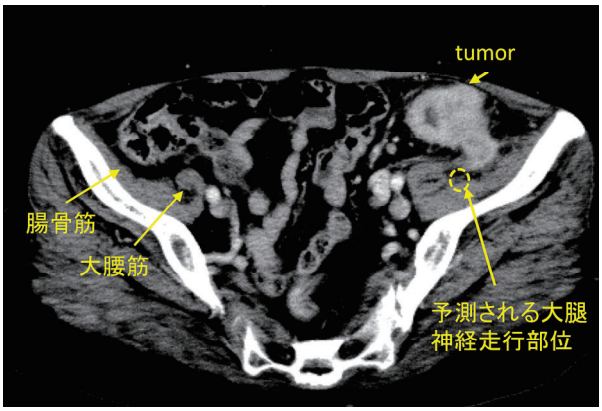

図1　CT画像所見

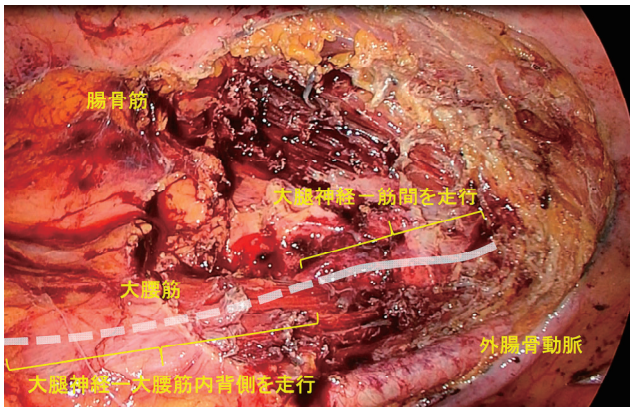

図2　術中所見－検体摘出後

No.1010　PD術後に仮性動脈瘤より出血を生じた一例

（近藤裕樹，土屋伸広）

症例は63歳女性。心窩部痛を発症し前医に受診した。肝機能障害を指摘され当院消化器内科に紹介となった。精査の結果、膵頭部癌の診断となり、治療目的に当科紹介となった。

cT3N1aM0 cStageⅡB BR-PVの診断で術前化学放射線療法（GEM+nabPTX 2コース後にRT（3Gy x10）+TS1）を施行した。経過中胆管炎を繰り返していたものの完遂し、膵頭十二指腸切除術D2郭清 門脈合併切除を施行した。術中所見で横行結腸間膜浸潤あり辺縁動脈を切除したため、横行結腸双孔式人工肛門造設を同時に施行した。術後ドレーンアミラーゼは低値であり、術後４日目にドレーンを抜去し、術後６日目に施行したCTでは膵周囲に液体貯留は認めなかった。術後13日目に腹痛の訴えがみられCTを施

行したところ総肝動脈仮性動脈瘤の診断で緊急TAEの方針とした。血管造影で総肝動脈に仮性瘤を認め、コイル塞栓を施行した。塞栓後血腫感染を認めPTADを施行したが、経過良好でTAE後24日目 術後38日目に退院となった。

膵頭十二指腸切除術後の出血の原因としては膵液瘻に血管壁の脆弱化、血管損傷、血管や消化管吻合からの出血などが報告され、GDA断端などが出血好発部位として挙げられる。ただ本症例では、術後ドレーンアミラーゼは低値であり、術後6日目のCTでも液体貯留はなく、膵液瘻の所見は認めなかった。また凝固異常などの所見もなく原因は不明であった。そこで本症例は術前化学放射線療法後であることから、放射線治療によって血管壁の障害が仮性動脈瘤の原因となり得るか検討した。骨盤内臓器（直腸癌・子宮頸癌etc）の悪性腫瘍術後の放射線療法後や頭頸部・食道腫瘍での放射線療法後の報告例は散見された。ただ本症例での総線量は30Gyと少なく、その因果関係は不明のままであり、術中操作などの要因も十分考えられた。仮性動脈瘤は時には致死的な合併症であり、膵液瘻がなくとも発生する可能性を念頭において治療にあたる必要があると考えられた。

No.1011　胸部食道切除後に右反回神経麻痺を来した１例

（小坂　隆司）

症例は67歳男性。既往に強皮症・間質性肺炎があった。LtAe領域、後壁中心のtype3病変、cT3 (AD), cN2 (#106recR, cstageⅢに対し胸部食道切除、D2郭清、後縦隔経路、胃管再建、胸腔内吻合を施行した。術中所見では術前診断通りに右反回神経領域リンパ節の腫脹を認めており、反回神経の損傷に留意しながらこれを切除した。術後は挿管のままICUに入室した。術後1日目に抜管したが、抜管後より嗄声が出現していた。術後6日目に耳鼻科併診したところ、右声帯正中固定と梨状窩の唾液プーリングが著名で嚥下障害があり、右反回神経不全麻痺と診断した。同日よりアイスマッサージ・空嚥下による嚥下リハビリを開始した。術後13日目の耳鼻科の再診では梨状窩の唾液プーリングは改善していたために嚥下訓練食（ゼリー食）より開始した。その後食事摂取は問題なくでき、誤嚥の様子もなかったために術後15日目に全かゆ食に変更した。経口摂取に問題はなく、術後17日目に軽快退院となった。

耳鼻科外来にて反回神経麻痺のフォローが行われ、術後1か月の時点では右声帯の正中固定は残存していたが、梨状窩の唾液プーリングはなく、術後3か月では右声帯の動きは回復しており嗄声も改善していた。

食道切除後の反回神経麻痺は、本邦の報告では10-84％とかなりばらつきがあり、右＜左で多かった。症状は嗄声・嚥下障害から誤嚥性肺炎であり、反回神経麻痺と呼吸器合併症発生は相関するとした報告が複数あった。完全切離でなければ麻痺は4か月で半数が、6か月で90％が回復するとした報告もあった。

当教室で2013年から2017年に施行した145例の食道切除症例では反回神経麻痺が33例22.8%に認められ、気管切開を要した症例はそのうち13例であった。反回神経麻痺と認めた33例のうち呼吸器合併症は14例42.4％と麻痺がなかった症例112例中21例18.8％よりも効率であった。今回の症例では術後呼吸器合併症なく退院が可能であったが、食道術後の肺炎は致死的となることもあるため、これと相関する反回神経麻痺は回避すべき合併症であると考えられた。

No.1012　巨大肝細胞癌に対し、術中胆道損傷、術後腎不全をきたした症例

（澤田　雄，熊本宜文）

症例は、70歳代男性。既往に高血圧、虫垂切除を認め、飲酒歴は認めなかった。肝機能異常精査の腹部エコー検査で、肝右葉に腫瘤を認めたため、当院に紹介受診した。肝炎ウィルスマーカーは陰性で、AFP 77793ng/ml、PIVKA-Ⅱ 86685mAU/mlと上昇を認めた。ICGR15 9.9％、Child-Pugh分類 Bであった。肝右葉に16cm大の早期濃染およびwash outする腫瘤を認め、肝細胞癌と診断した。門脈塞栓の後に、

肝右葉切除の方針で手術を施行した。術中に右肝動脈と総胆管を誤認し、総胆管を結紮切離し損傷した。腫瘍摘出の後に、胆道損傷は胆管端々吻合で再建修復し、胆管外瘻チューブを留置した。術後10日目に発熱し、肝切離面感染を疑い抗菌薬治療を開始した。ドレナージを検討したが、炎症反応の改善とfluid collectionが縮小したため、術後23日目に自宅退院した。術後27日目に、食思不振、炎症反応上昇、腎機能障害を認め、緊急で再入院した。入院時右胸腔と右横隔膜下にfluidを認め、右胸腔ドレナージを施行し、抗菌薬治療を開始した。右横隔膜下のfluidは穿刺困難で、再入院翌日にENBDによる胆道ドレナージを開始した。胆管造影では胆汁ろうは認めなかった。炎症所見は改善傾向であるものの、再入院4日目より急性腎障害が増悪し、血液透析を開始した。再入院8日目に、右横隔膜下の経皮ドレナージを施行、その後もカテーテル感染を併発し、抗菌薬治療の再開を要した。膿瘍のドレナージチューブ造影では胆管チューブに沿って造影剤が伝わり、総胆管が造影された。胆管チューブに関連した腹腔内膿瘍と診断した。全身状態は徐々に改善し、再入院後76日目に透析用シャント手術目的に腎臓内科に転科、再入院後101日目に自宅退院した。

術中胆道損傷の要因として、本症例は巨大肝腫瘍のために肝門部が圧排されており、解剖の把握に難渋した。今後の対策として、術前の十分な3DCTシュミュレーション、術中胆道造影（ICG蛍光法含む）を施行する。

腎不全の原因として、腹腔内膿瘍による感染、カテーテル感染、抗菌薬などの薬剤、血管内脱水が挙げられた。経皮ドレナージ困難例で、胆管造影でリークは認めなかったが、腎障害を伴う再入院例であり、困難やリスクがあっても後方視では早期ドレナージを踏み切るべきと考えられた。

巨大肝癌患者に対しては、解剖変位を念頭におき、また経皮ドレナージ困難例では慎重な管理が望まれる。

No.1013　三角吻合後に吻合部狭窄をきたした２例

（鈴木　紳祐）

【症例１】

・78歳男性
・病名：横行結腸癌　T2N1aM0 stage IIIA
・術式：腹腔鏡下横行結腸部分切除術
　手術時間：221分　出血：73ml
・吻合方法：三角吻合
・術後経過：
　術後11日目に退院。
　術後17日目に腹痛を主訴に来院。精査で吻合部狭窄の診断。
　術後18日目に多量に排便。
　術後21日目からエレンタールを摂取開始。
　術後27日目から流動食を摂取開始。
　術後36日目に退院。
　その後、狭窄再燃兆候なし。

【症例２】

・81歳男性
・病名：横行結腸癌　T3N0M0 stage IIA
・術式：腹腔鏡下横行結腸部分切除術
　手術時間：259分　出血：64ml
・吻合方法：三角吻合
・術後経過：
　術後10日目に退院。
　術後15日目に腹痛を主訴に来院。精査で吻合部狭窄の診断。
　術後21、28日目に透視下内視鏡バルーン拡張術を施行。
　術後30日目から流動食を摂取開始。
　術後40日目に退院。
　その後、狭窄再燃兆候なし。

【三角吻合とは】

腸管吻合法の1つで、自動縫合器を3回用いて端々吻合するものである。

【当科の成績】

現在まで319例施行し、右側手術169例、左側手術23例、そして、今回の症例を含む122例で結腸部分切除が施行されていた。結腸部分切除症例の率が38％で、機能的端々吻合（FEEA）症例712例のうち19％で行われていたのに比べて有意に多いことがわかった（$p<0.001$）。縫合不全発症率は0.6％で、FEEA症

例（2.0％）に比べて少ない傾向だった（p=0.28）。腸閉塞発症率は3.5％で、FEEA症例（5.0％）に比べて少ない傾向だった（p=0.16）。吻合部狭窄症例は今まで経験はなし。以上のことから、手技的な問題があると考え、グループ内で対策を施し、その後は吻合部狭窄は起きていない。

【狭窄防止の対策】

2回目、3回目の縫合線を最大化するように、縫合線を広げながら自動縫合器で縫合切離するようにした。